



BARCELONA
26 | 27 | 28 NOVEMBRE 2015
AUDITORI AXA I BARCELONA

46 CONGRÉS DE LA SOCIETAT CATALANA D'OFTALMOLOGIA

CÒRNIÀ



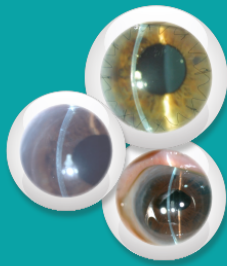
Llistat d'abstracts acceptats

Sessió 1 de Comunicacions Orals

Auditori

Divendres, 27 de novembre a les 08:30 a 10:30h

| Format | ID | Títol | Centre de treball | Nº final |
|------------------|-----|--|---|----------|
| Comunicació oral | 30 | Tratamiento sistémico del trasplante corneal de alto riesgo: Experiencia del hospital Vall d'Hebrón, Barcelona | Hospital Universitari Vall d'Hebron | 1 |
| Comunicació oral | 51 | Análisis de la profundidad de los segmentos anulares intracorneales asistidos por láser de femtosegundo | Centro de Oftalmología Barraquer | 2 |
| Comunicació oral | 20 | PRGF-Endoret en la queratopatía por síndrome de ojo seco severo | Institut Comtal d'Oftalmologia, Hospital de Viladecans0 | 3 |
| Comunicació oral | 39 | Umbral para predecir reducción de astigmatismo después de la excisión del pterigión | Consorci Sanitari de Terrassa | 4 |
| Comunicació oral | 45 | Anàlisi de l'edema macular quístic associat a la <i>Descemet stripping automated endothelial keratoplasty</i> | Hospital Clínic | 5 |
| Comunicació oral | 134 | Estudio comparativo de tres técnicas diferentes de disección para la realización de la queratoplastia laminar anterior superficial (SALK). | Centro de Oftalmología Barraquer | 6 |
| Comunicació oral | 47 | Queratitis infecciosa tras cirugía corneal fotoablativa (LASIK y ablación de superficie): profilaxis postoperatoria con tobramicina y moxifloxacino | Clínica Baviera | 7 |
| Comunicació oral | 139 | Úlcera neurotròfica: nous tractaments de regeneració de la matriu corneal | Hospital Universitari de Girona Doctor Josep Trueta | 8 |
| Comunicació oral | 58 | Eficacia de la técnica <i>crosslinking</i> en la progresión del queratocono | Centro de Oftalmología Barraquer | 9 |
| Comunicació oral | 6 | Seguimiento a corto y medio plazo de la refracción y aberraciones tras queratectomía fotorrefractiva | Centro de Oftalmología Barraquer | 10 |
| Comunicació oral | 137 | DMEK donor preparation: results using a variation of the pneumodissection technique | Queen Alexandra Hospital | 11 |
| Comunicació oral | 67 | Resultados terapéuticos del extracto de membrana amniótica liofilizada en una serie de pacientes | Hospital Universitari Vall d'Hebron | 12 |
| Comunicació oral | 8 | 52 primeras cirugías DMEK y re-DMEK: nuestra experiencia | Hospital Universitari Vall d'Hebron | 13 |
| Comunicació oral | 123 | Queratoplastia penetrante: análisis de las indicaciones quirúrgicas y supervivencia del injerto | Hospital Universitari Sant Joan de Reus | 14 |
| Comunicació oral | 129 | Variación de los parámetros del segmento anterior y de la presión intraocular tras facoemulsificación medidos con tomografía de coherencia óptica en población caucásica | Centro de Oftalmología Barraquer | 15 |
| Comunicació oral | 33 | Valoración de las características estructurales de la ampolla de filtración medida con OCT, puntuación según escala de Moorfields y los cambios de presión intraocular tras la inyección de 5- fluorouracilo subconjuntival en cirugía de glaucoma | Centro de Oftalmología Barraquer | 16 |
| Comunicació oral | 40 | Resultados de trabeculoplastia con láser por patrones en glaucoma de ángulo abierto multitratado con 1 año de seguimiento | Hospital Universitari Vall d'Hebron | 17 |
| Comunicació oral | 66 | Eficacia y seguridad de la ciclofotocoagulación transescleral en glaucomas refractarios con baja agudeza visual | Hospital Universitari Vall d'Hebron | 18 |
| Comunicació oral | 65 | Reducción de la presión intraocular en la cirugía combinada de catarata y glaucoma versus cirugía de glaucoma sola en el glaucoma primario de ángulo abierto y pseudoexfoliativo | Hospital Universitari Arnau de Vilanova | 19 |



BARCELONA
26 | 27 | 28 NOVEMBRE 2015
AUDITORI AXA I BARCELONA

46 CONGRÉS DE LA SOCIETAT CATALANA D'OFTALMOLOGIA

CÒRNIÀ



Sessió 2 de Comunicacions Orals

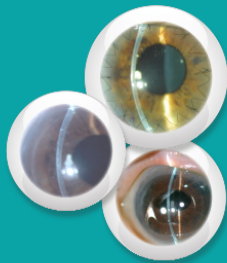
Auditori

Dissabte, 28 de novembre a les 08:30 a 10:00h

| Format | ID | Títol | Centre de treball | Nº final |
|------------------|-----|---|--|----------|
| Comunicació oral | 9 | Altura de la cúpula de la línia IS/OS en la fóvea central de pacients sin patologia retiniana | Consorci Sanitari de Terrassa | 20 |
| Comunicació oral | 54 | Deterioro de los fotorreceptores foveales y su relación con la pérdida de funcionalidad del tejido en pacientes con retinosis pigmentaria | Consorci Sanitari de Terrassa | 21 |
| Comunicació oral | 13 | Diferencias en la respuesta precoz a implante de dexametasona del edema macular secundario a oclusión venosa de retina | Consorci Sanitari de Terrassa | 22 |
| Comunicació oral | 116 | Edema macular diabético difuso - láser fotocoagulación versus tratamiento tópico con nepafenaco | Hospital de l'Esperança, Institut Català de Retina | 23 |
| Comunicació oral | 31 | Vitreolisi Farmacològica amb ocriplasmina: Primers casos a l'hospital Vall d'Hebron de Barcelona | Hospital Universitari Vall d'Hebron | 24 |
| Comunicació oral | 62 | Foseta peripapilar adquirida del cono: hallazgos clínicos y tomográficos | Institut Català de Retina | 25 |
| Comunicació oral | 131 | Protocolo antiangiogénico Wait and Extend como tratamiento de la membrana neovascular subretiniana no tratada (naïve) en degeneración macular asociada a la edad húmeda | Hospital Universitari Vall d'Hebron | 26 |
| Comunicació oral | 61 | Hallazgos clínicos y de tomografía de coherencia óptica de dominio espectral en cavidad intracoroidea peripapilar. | Institut Català de Retina | 27 |
| Comunicació oral | 25 | Agujero macular lamelar | Hospital de Viladecans | 28 |
| Comunicació oral | 135 | Primeros resultados tras la implantación de la nueva lente multifocal Biflex M en la cirugía de cristalino transparente | Institut Català de Retina | 29 |

VIDEOS (Sense defensa)

| Format | ID | Títol | Centre de treball | Nº Final |
|--------|-----|--|------------------------------------|----------|
| Vídeo | 16 | OCT intraoperatori en cirurgia de DSAEK i pterigi | Institut Català de Retina | 1 |
| Vídeo | 37 | Cirugía de desprendimiento de retina traumático con uso de queratoprótesis tras perforación ocular | Hospital Universitari de Bellvitge | 2 |
| Vídeo | 52 | Cirugía filtrante. Suturas liberables | Instituto de Microcirugía Ocular | 3 |
| Vídeo | 56 | Migración del implante de Ozurdex a cámara anterior | Institut Català de Retina | 4 |
| Vídeo | 121 | Recubrimiento corneal con membrana amniótica en queratopatía bullosa | Instituto Oftalmológico Hoyos | 5 |
| Vídeo | 136 | DMEK donor preparation: variations of the pneumodissection technique | Queen Alexandra Hospital | 6 |



BARCELONA
26 | 27 | 28 NOVEMBRE 2015
AUDITORI AXA I BARCELONA

46 CONGRÉS DE LA SOCIETAT CATALANA D'OFTALMOLOGIA

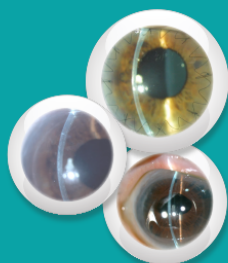
CÒRNIA



PÒSTERS

Divendres, 27 de novembre de 11.00 a 11.30h

| Format | ID | Títol | Centre de treball | Nº Final | Sessió | Pantalla |
|--------|-----|---|---|----------|----------|------------|
| Pòster | 59 | Efecte de l'exposició de la palitoxina a la còrnia | Hospital Universitari MútuaTerrassa | 1 | SESSIÓ 1 | Pantalla 1 |
| Pòster | 35 | Úlcera neurotròfica bilateral manejada con cacicol: a propósito de un caso | Hospital de l'Esperança | 2 | SESSIÓ 1 | Pantalla 1 |
| Pòster | 70 | Pomada intracamerular tras tratamiento tópico en el postoperatorio de facoemulsificación: a propósito de dos casos | Hospital Universitari Vall d'Hebron | 3 | SESSIÓ 1 | Pantalla 1 |
| Pòster | 68 | Desprendimiento de la membrana de Descemet como causa de edema corneal posterior a cirugía de la facoemulsificación: a propósito de un caso | Queen Alexandra Hospital | 4 | SESSIÓ 1 | Pantalla 1 |
| Pòster | 34 | Insuficiencia límbica y rol del injerto de membrana amniótica para su manejo. Caso clínico | Hospital Universitari Parc Taulí | 5 | SESSIÓ 1 | Pantalla 1 |
| Pòster | 111 | Queratopatía neurotròfica asociada a administración tópica de betabloqueantes: a propósito de un caso | Hospital de l'Esperança | 6 | SESSIÓ 1 | Pantalla 1 |
| Pòster | 114 | Microscopía confocal y distrofia de Cogan | Institut Català de Retina | 7 | SESSIÓ 1 | Pantalla 1 |
| Pòster | 105 | Corrección del error refractivo pseudofáquico con lente Sulcoflex multifocal | Hospital Sanitas CIMA | 8 | SESSIÓ 2 | Pantalla 2 |
| Pòster | 18 | A propósito de un caso de distrofia polimorfa posterior de diagnóstico tardío | Hospital Universitari Sant Joan de Reus | 9 | SESSIÓ 2 | Pantalla 2 |
| Pòster | 69 | Conjuntivitis leñosa: a propósito de un caso | Hospital Universitari Vall d'Hebron | 10 | SESSIÓ 2 | Pantalla 2 |
| Pòster | 24 | Queratopatía neurotròfica postintervención quirúrgica de cavernoma cerebral | Consorci Sanitari de Terrassa | 11 | SESSIÓ 2 | Pantalla 2 |
| Pòster | 127 | Escleroconjuntivitis como síndrome paraneoplásico | Hospital de la Santa Creu i Sant Pau | 12 | SESSIÓ 2 | Pantalla 2 |
| Pòster | 133 | Queratitis ulcerativa periférica: mismo proceso, diferentes etiologías y tratamientos | Hospital Universitari Vall d'Hebron | 13 | SESSIÓ 2 | Pantalla 2 |
| Pòster | 72 | Distrofia polimorfa posterior: a propósito de un caso | Hospital Universitario de Canarias | 14 | SESSIÓ 2 | Pantalla 2 |
| Pòster | 89 | Escleritis y panuveítis asociada a artritis reumatoide: ¿Cómo adecuar el tratamiento? | Hospital Universitario de Canarias | 15 | SESSIÓ 3 | Pantalla 3 |
| Pòster | 77 | Degeneración nodular de Salzmann: a propósito de un caso | Hospital Universitario de Canarias | 16 | SESSIÓ 3 | Pantalla 3 |
| Pòster | 84 | Síndrome iridocorneal endotelial (ICE): a propósito de un caso | Hospital Universitario de Canarias | 17 | SESSIÓ 3 | Pantalla 3 |
| Pòster | 109 | Queratopatía cristalina infecciosa tras implante de membrana amniótica: a propósito de un caso | Hospital de la Santa Creu i Sant Pau | 18 | SESSIÓ 3 | Pantalla 3 |
| Pòster | 15 | Escleritis + fiebre como signos de debut de policondritis recidivante | Hospital Universitari Germans Trias i Pujol | 19 | SESSIÓ 3 | Pantalla 3 |
| Pòster | 50 | Degeneración marginal de Terrien atípica y pseudopterigión: planteamiento terapéutico | Centro de Oftalmología Barraquer | 20 | SESSIÓ 3 | Pantalla 3 |
| Pòster | 7 | Queratoprótesis de Boston tipo 1 en paciente tras 45 años sin visión | Centro de Oftalmología Barraquer | 21 | SESSIÓ 3 | Pantalla 3 |



BARCELONA
26 | 27 | 28 NOVEMBRE 2015
AUDITORI AXA I BARCELONA

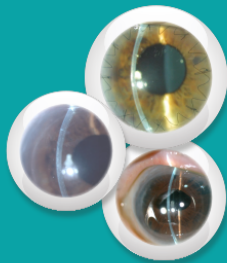
46 CONGRÉS DE LA SOCIETAT CATALANA D'OFTALMOLOGIA

CÒRNIA



Divendres, 27 de novembre de 18.15 a 18:45

| Format | ID | Títol | Centre de treball | Nº Final | Sessió | Pantalla |
|--------|-----|---|---|----------|----------|------------|
| Pòster | 115 | Estudio de rentabilidad diagnóstica de pruebas estructurales en pacientes control y pacientes con glaucoma | Institut Català de Retina | 22 | SESSIÓ 4 | Pantalla 1 |
| Pòster | 122 | Glaucoma agudo de ángulo cerrado con miopía por efusión supraciliar | Centro de Oftalmología Barraquer | 23 | SESSIÓ 4 | Pantalla 1 |
| Pòster | 106 | Glaucoma secundario a bloqueo pupilar asociado a uveítis anterior bilateral | Hospital General de Granollers | 24 | SESSIÓ 4 | Pantalla 1 |
| Pòster | 108 | Características y perfil de tratamiento de la población intervenida de cirugía filtrante | Unidad de Cirugía Refractiva | 25 | SESSIÓ 4 | Pantalla 1 |
| Pòster | 110 | Estrías de Haab y su diagnóstico diferencial en un caso clínico de megalocórneas simples | Hospital Universitari Sant Joan de Reus | 26 | SESSIÓ 4 | Pantalla 1 |
| Pòster | 17 | Glaucoma de los 100 días, a propósito de un caso | Hospital General de Granollers | 27 | SESSIÓ 4 | Pantalla 1 |
| Pòster | 36 | A propósito de una EPNP | Centro de Oftalmología Barraquer | 28 | SESSIÓ 4 | Pantalla 1 |
| Pòster | 2 | Manejo del glaucoma secundario a lente de apoyo angular | Centro de Oftalmología Barraquer | 29 | SESSIÓ 4 | Pantalla 1 |
| Pòster | 49 | Desprendiments serosos maculars en tractament amb inhibidors de MEK per melanoma cutani avançat | Hospital Universitari Arnau de Vilanova | 30 | SESSIÓ 5 | Pantalla 2 |
| Pòster | 141 | Resultados a largo plazo de la cirugía escleral como tratamiento del desprendimiento de retina regmatógeno primario | Instituto de Microcirugía Ocular | 31 | SESSIÓ 5 | Pantalla 2 |
| Pòster | 140 | Retinitis por CMV secundaria a síndrome de reconstitución inmune | Consorti Sanitari de Terrassa | 32 | SESSIÓ 5 | Pantalla 2 |
| Pòster | 32 | Hemorràgia macular per probable exposició a làser recreacional | Hospital Universitari Vall d'Hebron | 33 | SESSIÓ 5 | Pantalla 2 |
| Pòster | 60 | Estado actual de la retina en una muestra de pacientes de VIH | Hospital Universitari San Joan de Reus | 34 | SESSIÓ 5 | Pantalla 2 |
| Pòster | 95 | Edema macular diabético difuso refractario al tratamiento antiangiogénico | Hospital Universitario de Canarias | 35 | SESSIÓ 5 | Pantalla 2 |
| Pòster | 100 | Adecuación del tratamiento de un caso de uveítis en el contexto de enfermedad inflamatoria intestinal | Hospital Universitario de Canarias | 36 | SESSIÓ 5 | Pantalla 2 |
| Pòster | 112 | Fluido subretiniano persistente tras tratamiento con ocriplasma en síndrome de tracción vitreomacular y agujero macular de espesor completo | Hospital Verge de la Cinta | 37 | SESSIÓ 5 | Pantalla 2 |
| Pòster | 113 | Caso atípico de <i>pseudobest</i> multifocal: ¿Distrofia viteliforme asociada a carcinoma? | Centro de Oftalmología Barraquer | 38 | SESSIÓ 6 | Pantalla 3 |
| Pòster | 124 | Coroidopatía serosa bilateral atípica versus epitelopatía pseudoviteliforme: en búsqueda de la etiqueta más precisa | Hospital de la Santa Creu i Sant Pau | 39 | SESSIÓ 6 | Pantalla 3 |
| Pòster | 132 | Importancia de la OCT en el diagnóstico precoz de la enfermedad de Vogt-Koyanagi-Harada | Hospital Universitari Arnau de Vilanova | 40 | SESSIÓ 6 | Pantalla 3 |
| Pòster | 119 | Tratamiento de la oclusión de arteria central de la retina con fibrinólisis intraarterial supraselectiva de la arteria oftálmica | Hospital de la Santa Creu i Sant Pau | 41 | SESSIÓ 6 | Pantalla 3 |
| Pòster | 120 | RTPA subretinal, vitrectomia i tamponament pneumàtic com a tractament de l'hemorràgia subretinal macular. Revisió de quatre casos clínics | Hospital Universitari Germans Trias i Pujol | 42 | SESSIÓ 6 | Pantalla 3 |



BARCELONA
26 | 27 | 28 NOVEMBRE 2015
AUDITORI AXA I BARCELONA

46 CONGRÉS DE LA SOCIETAT CATALANA D'OFTALMOLOGIA

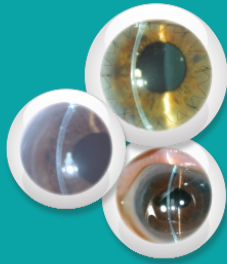CÒRNIA



| | | | | | | |
|--------|----|--|---|----|----------|------------|
| Pòster | 19 | Sarcoidosis ocular | Hospital de l'Esperança | 43 | SESSIÓ 6 | Pantalla 3 |
| Pòster | 22 | Coroidopatia punteada interna, a propòsit de un cas clínic | Hospital General de Granollers | 44 | SESSIÓ 6 | Pantalla 3 |
| Pòster | 63 | Migración del implante de dexametasona (Ozurdex) a cámara anterior | Institut Català de Retina | 45 | SESSIÓ 6 | Pantalla 3 |
| Pòster | 64 | Incidencia de retinopatía diabética y factores de riesgo en nuestra población de referencia. Estudio a lo largo de 8 años de seguimiento | Hospital Universitari Sant Joan de Reus | 46 | SESSIÓ 6 | Pantalla 3 |

Dissabte, 28 de novembre de 11.30 a 12.00h

| Format | ID | Títol | Centre de treball | Nº Final | Sessió | Pantalla |
|--------|-----|--|---|----------|----------|------------|
| Pòster | 107 | Desprendimientos múltiples del epitelio pigmentario retiniano: ¿qué debemos hacer? A propósito de un caso | Unidad de Cirugía Refractiva | 47 | SESSIÓ 7 | Pantalla 1 |
| Pòster | 43 | Coroidopatia punteada interna (PIC). Claves para abordar el reto diagnóstico | Hospital Universitari de Tarragona Joan XXIII | 48 | SESSIÓ 7 | Pantalla 1 |
| Pòster | 55 | Membrana neovascular associada a drusas del nervio òptic | Institut Català de Retina | 49 | SESSIÓ 7 | Pantalla 1 |
| Pòster | 53 | Complicaciones vasculares asociadas a las drusas del nervio òptic | Consorti Sanitari de Terrassa | 50 | SESSIÓ 7 | Pantalla 1 |
| Pòster | 128 | Evolució de la prescripció de tomografies de coherència òptica en el servei d'oftalmologia de l'hospital Parc Taulí de Sabadell durant l'última dècada | Consorti Sanitari Parc Taulí | 51 | SESSIÓ 7 | Pantalla 1 |
| Pòster | 130 | Distrofia foveomacular viteliforme de inicio en la edad adulta: a propòsit de un cas | Hospital de l'Esperança | 52 | SESSIÓ 7 | Pantalla 1 |
| Pòster | 23 | Estrías Angioides, a propòsit de un cas clínic | Hospital General de Granollers | 53 | SESSIÓ 7 | Pantalla 1 |
| Pòster | 142 | Análisis de cambios coriorretinianos mediante OCT Swept Source en paciente con coroidopatia hipertensiva asociada a síndrome de HELLP | Hospital Universitari Vall d'Hebron | 54 | SESSIÓ 7 | Pantalla 1 |
| Pòster | 118 | Bevacizumab como alternativa a la fotocoagulación laser en el tratamiento de macroaneurismas próximos a la mácula | Hospital Universitari Sant Joan de Reus | 55 | SESSIÓ 7 | Pantalla 1 |
| Pòster | 27 | Edema palpebral unilateral: ¿Solo es el parpado? | Hospital de l'Esperança | 56 | SESSIÓ 8 | Pantalla 2 |
| Pòster | 71 | Efusión ciliocoroidea secundaria a congestión venosa orbitaria: a propòsit de 2 casos | Hospital Universitari Vall d'Hebron | 57 | SESSIÓ 8 | Pantalla 2 |
| Pòster | 12 | Tratamiento individualizado con toxina botulínica para el blefaroespasm | Consorti Sanitari de Terrassa | 58 | SESSIÓ 8 | Pantalla 2 |
| Pòster | 29 | Exenteración orbitaria con transposición de músculo temporal. A propòsit de un cas: carcinoma escamoso de origen conjuntival con invasión orbitaria | Hospital de l'Esperança | 59 | SESSIÓ 8 | Pantalla 2 |
| Pòster | 117 | ¿Sigue siendo una opción la descompresión orbitaria por vía endoscópica nasosinusal? A propòsit de un cas | Institut Català de Retina | 60 | SESSIÓ 8 | Pantalla 2 |
| Pòster | 94 | Análisis de cambios sintomáticos y meibográficos en pacientes con disfunción de glándulas de Meibomio (DGM) tratados con medidas de higiene palpebral | Hospital Universitari Vall d'Hebron | 61 | SESSIÓ 8 | Pantalla 2 |
| Pòster | 21 | Xerodermia pigmentosa: una enfermedad rara a propòsit de una serie de casos | Centro de Oftalmología Barraquer | 62 | SESSIÓ 8 | Pantalla 2 |



BARCELONA
26 | 27 | 28 NOVEMBRE 2015
AUDITORI AXA I BARCELONA

46 CONGRÉS DE LA SOCIETAT CATALANA D'OFTALMOLOGIA

CÒRNIA



| | | | | | | |
|--------|-----|---|---|----|----------|------------|
| Pòster | 138 | Neuropatía óptica isquémica anterior secundaria a cuadro de hipertensión maligna | Hospital de l'Esperança | 63 | SESSIÓ 9 | Pantalla 3 |
| Pòster | 26 | Alteraciones campimétricas por metástasis parietotemporales de adenoma pulmonar, a propósito de un caso | Centro de Oftalmología Barraquer | 64 | SESSIÓ 9 | Pantalla 3 |
| Pòster | 57 | Neuritis òptica com a presentació de malalties desmielinitzants | Hospital Universitari de Tarragona Joan XXIII | 65 | SESSIÓ 9 | Pantalla 3 |
| Pòster | 28 | reconstrucción de defectos del canto medial palpebral: <i>flap</i> rotacional glabellar asociado a autoinjerto tarsal | Hospital de l'Esperança | 66 | SESSIÓ 9 | Pantalla 3 |
| Pòster | 41 | Reparación de laceraciones palpebrales de urgencias y cuidados posteriores de las heridas | Hospital Clínic | 67 | SESSIÓ 9 | Pantalla 3 |