

Llistat d'abstracts acceptats

Vídeos

Auditori

Dijous, 1 de desembre 17:30 a 18:30h.

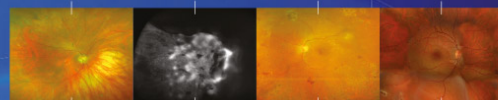
Format final	ID	Títol	Centre de treball	Nº final
Vídeo	4	Injerto de pericráneo para reconstrucción de fondo de saco en cavidad anoftálmica.	Institut Català de Retina (ICR)	1
Vídeo	51	Espasmo acomodativo unilateral	Institut Català de Retina	2
Vídeo	11	Ciclotorsión ocular durante la creación de un flap con el láser de femtosegundo	Centro de Oftalmología Barraquer	3
Vídeo	50	Cataracta traumàtica amb diàlisi zonular de 180º	Institut Clínic d'Oftalmologia. Hospital Clínic de Barcelona	4
Vídeo	23	Indentación macular en estafiloma miópico	Hospital Universitario Mutua Terrassa	5
Vídeo	35	Retinopatía por Valsalva: presentación de un caso clínico y su resolución quirúrgica.	H Clínic	6
Vídeo	42	TOMOGRAFÍA DE COHERENCIA OPTICA INTRAOPERATORIA EN CIRUGIA VITREORRETINIANA	Institut Catala de Retina	7
Vídeo	86	Técnica de la llanta para captura de óptica inversa en lentes intraoculares monobloque subluxadas tras rotura de capsula posterior	Hospital Clinic Barcelona	8

Sessió 1 de Comunicacions Orals

Auditori

Divendres, 2 de desembre a les 08:30 a 10:30h

Format final	ID	Títol	Centre de treball	Nº final
Comunicació oral	17	Análisis de la capa de las células ganglionares mediante OCT en pacientes portadores de Neuritis óptica isquémica no arterítica.	Consorci sanitari de Terrassa	1
Comunicació oral	107	Estudio comparativo entre Sinoptóforo y Gazelab	Centro de investigación y cirugía ocular INOF. Centro Médico Teknon de Barcelona. España.	2
Comunicació oral	15	Resultados de dacriocistorrinostomía externa asistida por microscopio en pacientes portadores de obstrucción de vía lagrimal inferior intervenidos por primera vez y en pacientes ya intervenidos por dacriocistorrinostomia externa.	Consorci sanitari de Terrassa	3
Comunicació oral	121	Tomografía de Coherencia Óptica Swept Source en el diagnóstico de las drusas de nervio óptico	Hospital Universitario Vall d'Hebron	4
Comunicació oral	18	Queratoplastia endotelial de membrana de Descemet (DMEK): Resultados clínicos a dos años de los primeros 500 casos consecutivos	Hospital Clínic de Barcelona	5
Comunicació oral	103	Eficacia y seguridad de la esclerectomía profunda a largo plazo	INSTITUT CATALA DE LA RETINA	6
Comunicació oral	105	Estudi descriptiu de casos de lent intraocular luxada/subluxada i la seva resolució quirúrgica	Hospital Clínic	7
Comunicació oral	100	Detección de glaucoma, retinopatía diabética y DMAE mediante telemedicina: diseño y resultados iniciales	Hospital de L'Esperança	8



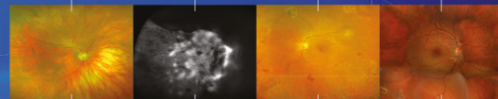
Comunicació oral	47	Evolución de los resultados refractivos en LASIK post queratoplastia penetrante	Centro de Oftalmología Barraquer	9
Comunicació oral	19	Pérdida de tejido durante la obtención del injerto para DMEK (queratoplastia endotelial de membrana de descemet) con la técnica de Muraine.	Hospital Universitari de Terrassa	10
Comunicació oral	59	Funcionalidad y adhesión del injerto en la DSAEK (Descemet Stripping Automated Endothelial Keratoplasty) complejas.	Hospital Universitari Mútua de Terrassa	11
Comunicació oral	5	Resultados visuales de cirugía de facoemulsificación con implante de lente intraocular trifocal tórica	Institut Oftalmològic Clinsafa	12
Comunicació oral	28	Estudio de la invasión corneal y la unidad funcional lagrimal en pacientes tratados con latanoprost en colirio monodosis	Consorci Sanitari de Terrassa	13
Comunicació oral	29	Pèrdua de teixit donant en queratoplàstia endotelial. DMEK vs DSAEK, caiguda d'un mite.	Hospital Universitari Mútua de Terrassa	14
Comunicació oral	37	Factores predictivos de la goniopuntura analizados mediante OCT -SA	HUGTiP	15
Comunicació oral	13	Resultados Clínicos y Complicaciones de la cirugía de Pterigium	Hospital Clinic de Barcelona	16
Comunicació oral	77	Descemet Membrane Endothelial Keratoplasty, nuestra experiencia, análisis de resultados	Hospital Universitario Mútua de Terrassa	17
Comunicació oral	20	Comparación de efectividad de medios de recogida y transporte en detección etiológica de queratitis infecciosa	Hospital Clinic de Barcelona	18
Comunicació oral	43	Comparativa dels resultats post cirurgia de cataracta amb les fórmules SRK-T i Haigis	Hospital Clínic	19

Sessió 2 de Comunicacions Orals

Auditori

Dissabte, 3 de desembre a les 08:30 a 10:00h

Format final	ID	Títol	Centre de treball	Nº final
Comunicació oral	67	Validación de la medida objetiva de la vitritis mediante OCT de dominio espectral: Proyecto EQUATOR	Hospital Clinic Barcelona	20
Comunicació oral	10	Análisis de los cambios vasculares en uveítis posteriores activas e inactivas mediante angiografía por tomografía de coherencia óptica (OCT-A).	H Clínic	21
Comunicació oral	39	Correlació entre biomarcadors metabòlics i inflamatoris sèrics i edema macular diabètic	Hospital Clínic de Barcelona	22
Comunicació oral	125	Tumores vasoproliferativos de la retina: tratamiento quirúrgico de las complicaciones.	Hospital Universitari Vall d'Hebron	23
Comunicació oral	88	Resultados visuales y anatómicos con implante intravítreo de dexametasona (Ozurdex) en ojos con edema macular diabético naive y previamente tratado en el mundo real	Hospital Clinic Barcelona	24
Comunicació oral	66	Probabilidad de elevación de presión intraocular con el implante de dexametasona (Ozurdex®) en el mundo real	Hospital Clinic Barcelona	25
Comunicació oral	33	Análisis de las cúpulas foveales centrales en pacientes diabéticos tipo 2 sin manifestaciones clínicas de retinopatía diabética y en aquellos con retinopatía diabética leve	CONSORCI SANITARI DE TERRASSA	26
Comunicació oral	56	Manifestaciones vitreo-retinianas en el paciente hematológico: estudio de 27 pacientes	HOSPITAL CLINICO DE BARCELONA	27
Comunicació oral	63	Pérdida de las cúpulas foveales en la Diabetes Mellitus tipo 2 sin retinopatía diabética o con retinopatía diabética no proliferativa leve	Consorci Sanitari de Terrassa	28

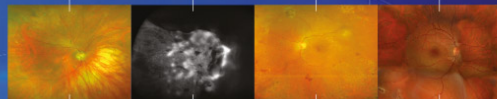


Comunicació oral	65	Tècniques d'imatge multimodal en el diagnòstic de la retinopatia zonal oculta externa aguda	Institut Català de Retina	29
Comunicació oral	32	Dimensiones de las cúpulas foveales centrales en voluntarios sanos.	CONSORCI SANITARI DE TERRASSA	30

PÒSTERS

Divendres, 2 de desembre de 11.00 a 11.30h

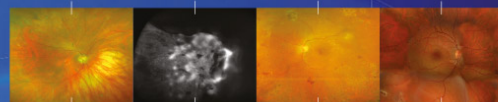
Format final	ID	Títol	Centre de treball	Nº final	Sessió	Pantalla
Pòster	8	Carcinoma sebáceo periocular	Hospital Clínic Barcelona	1	Sessió 1	Pantalla 1
Pòster	96	Un orzuelo difícil de tratar	Hospital Universitario Joan XXIII de Tarragona	2	Sessió 1	Pantalla 1
Pòster	7	Resecció en bloque de un carcinoma escamoso de la vía lagrimal con reconstrucción orbitaria simultánea: a propósito de un caso	Hospital de l'Esperança, Parc de Salut Mar	3	Sessió 1	Pantalla 1
Pòster	31	Linfoma orbitario: A propósito de dos casos	HOSPITAL JOAN XXIII	4	Sessió 1	Pantalla 1
Pòster	94	Retroceso asimétrico de ambos rectos horizontales como tratamiento del upshoot y downshoot en el Síndrome de Duane tipo III.	Centro oftalmológico Barraquer	5	Sessió 1	Pantalla 1
Pòster	81	Plasmocitoma Orbitario	Hospital Clínic	6	Sessió 1	Pantalla 1
Pòster	115	Corrección quirúrgica del ectropion no traumático del párpado superior.	Hospital Universitari Arnau de Vilanova	7	Sessió 1	Pantalla 1
Pòster	14	Carcinoma escamoso conjuntival, a propósito de un caso	Hospital Universitari Germans Trias i Pujol	8	Sessió 1	Pantalla 1
Pòster	91	Orbitopatía en un caso de enfermedad de Erdheim-Chester	Hospital de la Santa Creu i Sant Pau	9	Sessió 2	Pantalla 2
Pòster	52	Neuritis óptica atípica por Virus de Epstein-Barr	Insitut Català de Retina	10	Sessió 2	Pantalla 2
Pòster	119	Cuando la baja agudeza visual en un niño no es un defecto refractivo	Institut català de retina	11	Sessió 2	Pantalla 2
Pòster	38	No toda neuropatía con hipertensión es glaucoma	HOSPITAL JOAN XXIII	12	Sessió 2	Pantalla 2
Pòster	49	Importancia de la sospecha clínica en el diagnóstico neuro-oftalmológico.	Institut Català de Retina	13	Sessió 2	Pantalla 2
Pòster	98	Fístula carótido-cavernosa, a propósito de un caso	Hospital General de Granollers	14	Sessió 2	Pantalla 2
Pòster	128	Neuritis óptica en la oftalmopatía tiroidea: A propósito de un caso	Consorti Sanitari de Terrassa	15	Sessió 2	Pantalla 2
Pòster	48	MIDRIASIS PUPILAR ARREACTIVA	Hospital Universitari de Bellvitge	16	Sessió 2	Pantalla 2
Pòster	117	Neuropatia òptica bilateral en sospita de sacoidosis multisistèmica	Hospital Universitari Arnau de Vilanova	17	Sessió 2	Pantalla 2
Pòster	58	Osteoma coroideo bilateral, a propósito de un caso	Hospital Sant Joan de Reus	18	Sessió 3	Pantalla 3
Pòster	57	Distrofia macular oculta: hallazgos clínicos, funcionales y morfológicos.	Institut Català de Retina	19	Sessió 3	Pantalla 3



Pòster	112	Cas clínic i revisió de loops vasculars prepapilars	Hospital de la Santa Creu i Sant Pau	20	Sessió 3	Pantalla 3
Pòster	131	Manejo de hemovítreo en paciente sano	INSTITUT CATALA DE RETINA	21	Sessió 3	Pantalla 3
Pòster	106	Neovascularització retiniana perifèrica i despreniment de retina: què hem de fer?	Hospital Germans Trias i Pujol	22	Sessió 3	Pantalla 3
Pòster	40	Maculopatia por latigazo (Whiplash maculopathy): nuevos hallazgos tomográficos	Hospital de Viladecans	23	Sessió 3	Pantalla 3
Pòster	44	Necrosis retiniana aguda després d'un implant de dexametasona	Institut Oftalmològic de la Clínica Girona	24	Sessió 3	Pantalla 3
Pòster	70	Macroaneurismas retinianos: A propósito de 3 casos clínicos	Hospital Clinic	25	Sessió 3	Pantalla 3
Pòster	129	Rare commons: una innovadora plataforma 2.0 de xarxes social per a la recerca clínica col·laborativa en distròfies hereditàries de retina	Hospital Sant Joan de Déu	26	Sessió 3	Pantalla 3
Pòster	64	Desprendimiento de retina seroso bilateral en una paciente con Leucemia Linfoblástica Aguda. Utilidad de la OCT en face para el seguimiento.	H Clínica	27	Sessió 3	Pantalla 3

Divendres, 2 de desembre de 17.50 a 18:15

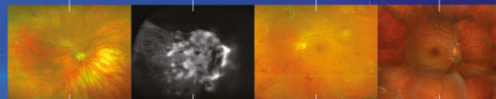
Format final	ID	Títol	Centre de treball	Nº final	Sessió	Pantalla
Pòster	60	Tres modalitats de Coroiditis Serpiginosa (CS): Clàssica, Infecciosa i Macular.	Hospital Universitari Mútua Terrassa	28	Sessió 4	Pantalla 1
Pòster	110	El Quantiferon: importante ayuda diagnóstica en uveítis	Hospital Universitario Joan XXIII de Tarragona	29	Sessió 4	Pantalla 1
Pòster	113	Desprendimiento seroso macular bilateral secundario a Cobimetinib, nuevo agente farmacológico para el tratamiento del melanoma metastásico	Hospital de Sant Pau	30	Sessió 4	Pantalla 1
Pòster	127	Uveítis posterior por reconstitución inmune, asociado a retinocoroiditis por Toxoplasma inactivo, en paciente con VIH.	HUGTIP	31	Sessió 4	Pantalla 1
Pòster	101	Desprendiments serosos maculars recurrents asimptomàtics en tractament amb inhibidors de MEK per melanoma cutani avançat	Hospital Universitari Arnau de Vilanova	32	Sessió 4	Pantalla 1
Pòster	124	2 nous casos de 'frosted branch angeitis'	Hospital de Sant Pau	33	Sessió 4	Pantalla 1
Pòster	53	Síndrome de múltiples puntos blancos evanescentes: Utilidad de la autofluorescencia de campo amplio.	Centre Oftalmologia Barraquer	34	Sessió 4	Pantalla 1
Pòster	69	Empeoramiento de Agudeza Visual agudo en un paciente con Coroiditis Serpiginosa.	Centro Oftalmología Barraquer	35	Sessió 4	Pantalla 1
Pòster	108	Corioretinitis associada a manchas de Roth por C. albicans	Hospital Vall d'Hebrón	36	Sessió 4	Pantalla 1
Pòster	126	Adenocarcinoma pulmonar diagnosticado por metástasis coroideas a propósito de 2 casos	Hospital Universitario Vall d'hebrón	37	Sessió 5	Pantalla 2
Pòster	6	Repermeabilización vascular retiniana tras oclusión de rama venosa retiniana estudiada por ANGIO-OCT	Hospital Universitari Joan XXIII de Tarragona	38	Sessió 5	Pantalla 2
Pòster	12	Retinopatía por hiperviscosidad tratada mediante plasmaferesis	HOSPITAL CLINICO DE BARCELONA	39	Sessió 5	Pantalla 2
Pòster	26	Asociación de Oclusión Venosa Retiniana y PAMM	Hospital de la Santa Creu i Sant Pau	40	Sessió 5	Pantalla 2



Pòster	114	Progresión de maculopatía en ojo de buey y degeneración pigmentaria de la retina periférica, en un caso de artritis reumatoide. Evolución 10 años después de retirar la cloroquina	Hospital Universitari Arnau de Vilanova	41	Sessió 5	Pantalla 2
Pòster	84	Despreniments neurosensorials de la retina associats a Nefropatia IgA; presentació d'un cas.	Hospital Sant Joan de Reus	42	Sessió 5	Pantalla 2
Pòster	97	Hipoplasia macular en un caso de inexplicable baja visión infantil	Instituto Oftalmológico Hoyos	43	Sessió 5	Pantalla 2
Pòster	16	Síndrome de Susac: reporte de un caso.	consorci sanitari de Terrassa	44	Sessió 5	Pantalla 2
Pòster	79	tratamiento tópico del edema macollar en la retinosis pigmentaria	HOSPITAL DE LA ESPERANZA	45	Sessió 5	Pantalla 2
Pòster	95	Primera experiencia con ocriplasma en el tratamiento de la tracción vitreomacular	Hospital Universitari de Girona Doctor Josep Trueta	46	Sessió 5	Pantalla 2
Pòster	30	Membrana Neovascular Miòpica associada a Foveosquisis y agujero macular. A propósito de un caso	H. GERMANS TRIAS I PUJOL	47	Sessió 6	Pantalla 3
Pòster	76	TRATAMIENTO DE LA CORIORETINOPATIA SEROSA CENTRAL CRÓNICA CON ESPIRONOLACTONA ORAL	HOSPITAL GERMANS TRIAS I PUJOL	48	Sessió 6	Pantalla 3
Pòster	82	Microburbuja de gas como causa del fracaso del cierre anatómico tras el tratamiento quirúrgico del agujero macular	Instituto de Microcirugía Ocular(IMO)	49	Sessió 6	Pantalla 3
Pòster	130	Terapia de rescate con corticoides en paciente con DMAE exudativa y accidente cerebrovascular reciente	Hospital de l'Esperança i Hospital del Mar - Parc de Salut Mar	50	Sessió 6	Pantalla 3
Pòster	109	Maculopatía por foseta óptica: a propósito de un caso.	Hospital Universitari la Vall d'Hebron	51	Sessió 6	Pantalla 3
Pòster	55	tumor vasoproliferativo secundario a la enfermedad de coats	hospital doctor negrin	52	Sessió 6	Pantalla 3
Pòster	61	Telangiectasia macular tipo 2 (MacTel tipo 2): a propósito de un caso	Hospital de Viladecans	53	Sessió 6	Pantalla 3
Pòster	102	Cost of diabetic retinopathy and macular oedema in a population. An eight year follow up	HOSPITAL SAN JOAN DE REUS	54	Sessió 6	Pantalla 3
Pòster	120	Caracterización de una cohorte de vasculitis retinianas aisladas	Hospital Clinic	55	Sessió 6	Pantalla 3

Dissabte, 3 de desembre de 11.30 a 12.00h

Format final	ID	Títol	Centre de treball	Nº final	Sessió	Pantalla
Pòster	3	Desprendimiento coroideo bilateral tras cirugía de cataratas asistida con láser de femtosegundos	Centro de Oftalmología Barraquer	56	Sessió 7	Pantalla 1
Pòster	1	Dos tipos de queratoprótesis tras causticación ocular bilateral. A propósito de un caso.	Centro de Oftalmología Barraquer	57	Sessió 7	Pantalla 1
Pòster	2	Astigmatismo inducido por Queratitis punteada superficial tras cirugía LASIK a propósito de un caso	Centro de Oftalmología Barraquer	58	Sessió 7	Pantalla 1
Pòster	25	Interferón α -2 β tópico en neoplasias melanocíticas de la superficie ocular. Serie de 3 casos y revisión de la literatura.	BARRAQUER	59	Sessió 7	Pantalla 1
Pòster	90	Escleritis infecciosa por Pseudomonas aeruginosa	Hospital de la Santa Creu i Sant Pau	60	Sessió 7	Pantalla 1
Pòster	83	Inyecciones de Bevacizumab en paciente con queratocono y queloides para el control de la vascularización del injerto tras Deep Anterior Lamellar Keratoplasty	Hospital Vall d'Hebron	61	Sessió 7	Pantalla 1



Pòster	118	Melanoma conjuntival. A propòsito de 3 casos	Hospital Germans Trias i Pujol	62	Sessió 7	Pantalla 1
Pòster	123	Queratitis por pelo de procesionaria del pino, diagnòstico morfològic con microscopía confocal in vivo. Serie de 3 casos.	Hospital Clínic de Barcelona	63	Sessió 7	Pantalla 1
Pòster	21	Estudio descriptivo de casos de uveítis anteriores del servicio de urgencias de un hospital terciario. Etiologías mas frecuentes, tiempos de remisión y recidiva.	HOSPITAL CLINIC DE BARCELONA	64	Sessió 7	Pantalla 1
Pòster	36	Síndrome uveítis-glaucoma-hipema: tres casos, tres causas	Hospital Universitari de Bellvitge	65	Sessió 8	Pantalla 2
Pòster	68	Propiedades biomecánicas de la córnea mediante el ORA y su relación con el Radio de curvatura, diámetro, espesor corneal y presión intraocular	Centro Oftalmología Barraquer	66	Sessió 8	Pantalla 2
Pòster	72	Hipotonia recidivant després de cirurgia filtrant amb mitomicina C i Ologen	Servei Integrat d'Oftalmologia del Vallès Oriental / Insititut d'Oftalmologia mèdic i quirúrgic	67	Sessió 8	Pantalla 2
Pòster	27	Presión venosa episcleral idiopática: Síndrome de Radius-Maumenee	HUGTIP	68	Sessió 8	Pantalla 2
Pòster	104	Quiste del epitelio pigmentario del iris libre en cámara anterior	Hospital General de Granollers	69	Sessió 8	Pantalla 2
Pòster	111	Inyecciones intravítries repetides d'anti-VEGF i augment de la pressió intraocular mantinguda en pacients amb i sense glaucoma	Hospital de l'Esperança-Parc de salut mar.	70	Sessió 8	Pantalla 2
Pòster	87	Blebitis no infecciosa. Caso clínico	Hospital Universitari Parc Taulí	71	Sessió 8	Pantalla 2
Pòster	24	Oclusión vascular en paciente con glaucoma	Institut Català de Retina	72	Sessió 8	Pantalla 2
Pòster	54	terapias adyuvantes en el tratamiento de la queratitis por acanthamoeba: a propòsito de tres casos	hospital doctor negrin	73	Sessió 9	Pantalla 3
Pòster	99	síndrome de brown mclean en pacientes afáquicos	Hospital Parc Taulí	74	Sessió 9	Pantalla 3
Pòster	116	Disección lamelar tras inyección de Bevacizumab por neovascularización corneal metaherpética.	Hospital Clínic de Barcelona	75	Sessió 9	Pantalla 3
Pòster	71	DESPRENDIMIENTO DE MEMBRANA DE DESCOMET TRATADO CON HEXAFLUORURO DE AZUFRE INTRACAMERULAR Y SUTURAS TRANSCORNEALES	Hospital Provincial de Castellón	76	Sessió 9	Pantalla 3
Pòster	73	Seguiment postoperatori de la DMEK mitjançant OCT	Hospital Universitari Mútua Terrassa	77	Sessió 9	Pantalla 3
Pòster	46	Revisión de casos de Candida parapsilosis en un Hospital Terciario	Hospital Clínic de Barcelona	78	Sessió 9	Pantalla 3
Pòster	78	Queratitis infecciosa tras lasik, a propòsito de un caso	Hospital Germans Trias i Pujol	79	Sessió 9	Pantalla 3
Pòster	89	COMPLICACIONES DE CIRUGÍA LASIK EN QUERATITIS MARGINAL DE REPETICIÓN: A PROPÓSITO DE UN CASO.	Centro de Oftalmología Barraquer	80	Sessió 9	Pantalla 3
Pòster	80	ÚLCERA CORNEAL POR ACANTHAMOEBA SIN ANTECEDENTE DE LENTES DE CONTACTO	Institut Oftalmologic de Miguel	81	Sessió 9	Pantalla 3
Pòster	93	queratitis herpética recidivada: a propòsito de un caso	Centro de Oftalmología Barraquer	82	Sessió 9	Pantalla 3